Medical Tribune circulation today 2013 5
一般臨床医から専門医まで 循環器疾患版

診療 skill up 第5講

視診・触診・聴診の基本と診察ポイント（全8講）

聴診－Ⅲ音，Ⅳ音 －聴診所見を追うことで病態の変化を知る

医療法人社団倫生会みどり病院
院長 室生 卓氏

Ⅲ音，Ⅳ音は聴診器のベル型を使えば聴こえてくるというものではなく，聴取が難しい心音である。医療法人社団倫生会みどり病院（兵庫県）の室生卓院長（大阪市立大学客員准教授）によると，Ⅲ音，Ⅳ音は，弁の開放や閉鎖に起因するものではなく，血流によって心室が振動する音であり，Ⅰ音やⅡ音とは音の性質が異なり，また血行動態によって変化するため，聴取が難しいという。Ⅲ音あるいはⅣ音が聴取された場合，どのような異常を発信しているのか，解説してもらった。

～Ⅲ音，Ⅳ音～ 低音・心尖部のみ・左側臥位が共通の特徴

Ⅲ音とⅣ音には共通した特徴がある。①低音②心尖部でのみ聴こえる③左側臥位でよく聴こえる－。この“Ⅲ音Ⅳ音３原則”を念頭に置き，聴診器はイヤーチップと耳，ベルと胸壁との間に空気が入らないよう密着させ，意識を集中して聴くことが聴取のコツである。Ⅲ音はⅡ音の後，Ⅳ音はⅠ音の直前に聴こえ，Ⅰ音→Ⅱ音→Ⅲ音あるいはⅣ音→Ⅰ音→Ⅱ音は馬が疾走する音に似ていることからgallop rhythmと呼ばれる。gallop rhythmには４種類あり，Ⅲ音が聴取されるS3 gallop，Ⅳ音が聴取されるS4 gallop，Ⅲ音もⅣ音も聴取される四部調律，そして頻脈などでⅡ音とⅠ音の間隔（拡張期）が狭くなりⅢ音とⅣ音が重なって１つの音として聴取されるSummation gallop（重合奔馬調律）である（図１）。

Ⅲ音は超正常か超重症，Ⅳ音は左室の心筋障害

Ⅲ音は，スポーツ選手のような若年の“超”正常例，あるいは，うっ血性心不全または僧帽弁逆流症で治療が必要な“超”重症例で聴かれる。40歳以上でⅢ音が聴かれたら，症状がなくても重症の疾患が隠れていると考えるべきである。

Ⅳ音は，左房に負荷がかかり，かつ僧帽弁疾患がない状態で聴かれる。左房に負荷がかかっている状態であり，左室が十分に拡張できない左室拡張障害と言い換えることができる。左房に負荷がかかっている疾患でも僧帽弁狭窄症や心房細動ではⅣ音が聴かれることはない。Ⅳ音が聴取される疾患は，高血圧性心筋肥大，心筋梗塞，拡張型心筋症，心アミロイドーシス，心サルコイドーシスなどである。

■図１ ４種類のgallop rhythm

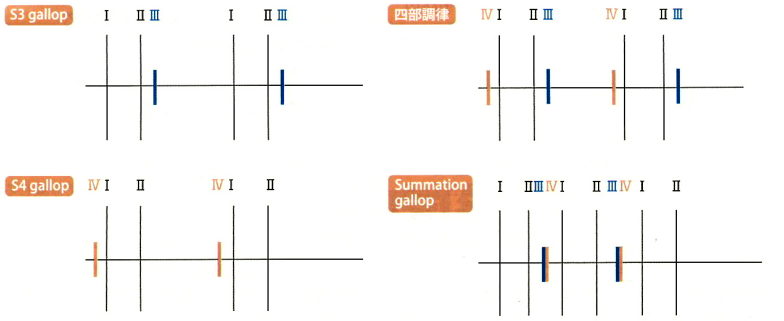

■図２ Ⅲ音，Ⅳ音のgallop rhythm，僧帽弁通過血流波形，心尖拍動パターン

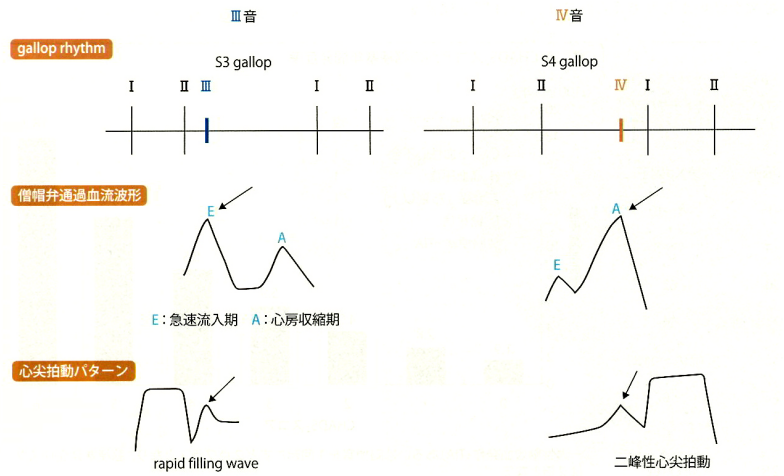

（図１，２とも室生卓氏提供）

聴診所見，心尖拍動パターン，僧帽弁通過血流波形がほぼ一致

心エコーで僧帽弁通過血流の波形を見ると，S4 gallopでは急速流入期よりも心房収縮期の方が大きいパターンを示すが，S3 gallopでは通常と異なり，急速流入期の方が心房収縮期より大きいパターンを示す（図２）。つまり，Ⅲ音とⅣ音は僧帽弁通過血流量と密接に関係している。Ⅲ音は血流の急速流入によって起こる心室壁の衝撃音，Ⅳ音は心房収縮により血流が心室へ流入することにより生じる心室壁の衝撃音と考えられる。

さらに，心尖拍動のパターンを見ると，Ⅲ音ではrapid filling wave，Ⅳ音では二峰性心尖拍動のパターンを示す（図２）。S3 gallop，S4 gallopは聴診，触診およびエコーによる僧帽弁通過血流の波形が一致することが多いため，こうした心尖拍動が触れれば，Ⅲ音あるいはⅣ音を聴きにいく，あるいはⅢ音，Ⅳ音が聴取されたら，エコーで僧帽弁通過血流の波形を確認してみるとよいだろう。

Ⅲ音，Ⅳ音は血行動態によって変化するため，肺うっ血が強い心不全の急性期はS3 gallopとなり，うっ血が改善してくるとS4 gallopになる。こうした症例は，心不全のコントロールが良好であり，改善していくのが聴診所見から分かる。しかし，どのように治療してもS3 gallopを示す場合は予後が不良といえる。

～僧帽弁開放音～ Ⅱ音の分裂との鑑別は呼吸性変動で

Ⅲ音以外の拡張早期過剰心音として，僧帽弁開放音，心膜ノック音，tumor plop，三尖弁開放音があり，その中でもⅢ音とともに重要なのは，僧帽弁狭窄症で聴かれる僧帽弁開放音である。これは，Ⅱ音の直後に聴かれるため，Ⅱ音の分裂あるいはⅢ音との鑑別が必要になる。Ⅲ音とは前述した３原則「低音，心尖部，左側臥位」を使えばほぼ鑑別が付くが，Ⅱ音の分裂との鑑別は難しく，呼吸性変動によりⅡ音との間隔がやや広い心音を聴いたら，拡張早期過剰心音を疑ってエコーで確認するのがよいだろう。

異常心音を聴取したら

症例 60歳男性。健康診断で高血圧を指摘され，来院。聴診は坐位では異常がなかったが，左側臥位でⅠ音の前に低音の心音を聴取した。

解説 健診時は健常者でも血圧が高くなることがあるため，健診で血圧が高くても治療が必要とは限らない。ただ，本症例では，心尖部でⅠ音の前に低音の心音，すなわちⅣ音を聴取したことから，治療対象となる高血圧の可能性が高い。したがって，緊急性はないが，治療が必要な高血圧性の心筋肥大を疑い，精査を進めるべきである。また，家庭血圧の記録も行い，精査の結果と合わせて最終的な治療方針を決定する。

なお，血圧の治療目標はあくまでも心不全や脳梗塞，心筋梗塞といった合併症を予防することであり，血圧を下げることではない。臓器障害のサインを見落とさないことが重要である。

第11回循環器physical examination講習会のお知らせ
開催日：2013年10月26日（土）～27日（日）
開催場所：神戸ポートピアホテル
９月上旬ホームページより参加受付開始予定
http://www.cyoshinnosusume.com/indeex1.html